PATIENT INFORMATION

ਊਲਨਾਰ-ਸਾਈਡ ਵ੍ਰਿਸਟ ਦਰਦ ਅਤੇ ਊਲਨਾਰ ਇੰਪੈਕਟਸ਼ਨ

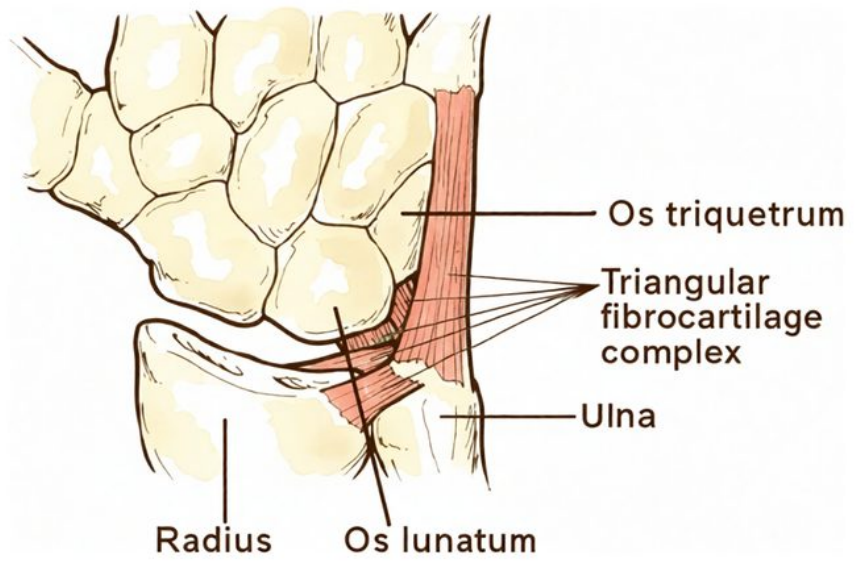

TFCC ਅਤੇ ਕਮਰੇ (ਚੋਟੀ ਦੇ ਅੰਗੂਠੇ) ਵਾਲੀ ਪਾਸੇ — ਕਮਰੇ ਵਾਲੇ ਪਾਸੇ ਦੁਖਣ ਦਾ ਇੱਕ ਆਮ ਕਾਰਨ।

Elatmani s / Wikimedia Commons, CC BY-SA 3.0

ਇਹ ਪੰਨਾ ਮਸ਼ੀਨ ਦੁਆਰਾ ਅਨੁਵਾਦ ਕੀਤਾ ਗਿਆ ਹੈ ਅਤੇ ਹਾਲੇ ਤੱਕ ਕਿਸੇ ਡਾਕਟਰ ਦੁਆਰਾ ਜਾਂਚਿਆ ਨਹੀਂ ਗਿਆ। **ਅੰਗਰੇਜ਼ੀ ਸੰਸਕਰਣ** ਹੀ ਅਧਿਕਾਰਤ ਹੈ।

ਤੁਸੀਂ ਕੀ ਮਹਿਸੂਸ ਕਰ ਰਹੇ ਹੋ

ਕਮਰ ਦੇ **ਛੋਟੇ ਅੰਗੂਠੇ ਵਾਲੇ ਪਾਸੇ** (ਯੂਲਨਰ ਪਾਸੇ) ਵਿੱਚ ਦਰਦ ਬਹੁਤ ਆਮ ਹੈ, ਅਤੇ ਇਸਦੇ ਕਈ ਸੰਭਾਵੀ ਕਾਰਨ ਹਨ। ਇਸ ਪੰਨੇ ਦਾ ਵਿਸ਼ਾ ਸਭ ਤੋਂ ਮਹੱਤਵਪੂਰਨ ਮਕੈਨੀਕਲ ਕਾਰਨ ਬਾਰੇ ਹੈ: ਇੱਕ ਸਥਿਤੀ ਜਿਸਨੂੰ **ਯੂਲਨਰ ਇੰਪੈਕਸ਼ਨ** (ਯੂਲਨੋਕਾਰਪਲ ਐਬਟਮੈਂਟ ਵਜੋਂ ਵੀ ਜਾਣਿਆ ਜਾਂਦਾ ਹੈ) ਕਿਹਾ ਜਾਂਦਾ ਹੈ।

ਦਰਦ ਆਮ ਤੌਰ ‘ਤੇ ਕਮਰ ਦੇ ਬਾਹਰੀ ਕਿਨਾਰੇ ‘ਤੇ, ਹੱਥ ਦੇ ਪਿਛਲੇ ਪਾਸੇ ਵੱਲ ਡੂੰਘਾਈ ਵਿੱਚ ਹੁੰਦਾ ਹੈ। ਇਹ ਅਕਸਰ ਤਾਂ ਤਬਦੀਲ ਹੁੰਦਾ ਹੈ ਜਦੋਂ ਤੁਸੀਂ ਮਜ਼ਬੂਤੀ ਨਾਲ ਫੜਦੇ ਹੋ, ਆਪਣੀ ਬਾਹ ਨੂੰ ਮੋੜਦੇ ਹੋ, ਜਾਂ ਕਮਰ ਨੂੰ ਛੋਟੇ ਅੰਗੂਠੇ ਵੱਲ ਮੁੜਦੇ ਹੋ, ਇਸਲਈ ਰੋਜ਼ਾਨਾ ਕੰਮ ਜਿਵੇਂ ਕਿ ਜਾਰ ਖੋਲ੍ਹਣਾ, ਚਾਬੀ ਘੁਮਾਉਣਾ, ਸਕ੍ਰੂਡਰਾਈਵਰ ਵਰਤਣਾ, ਕਪੜਾ ਨੂੰ ਭਿੰਨਾਉਣਾ, ਜਾਂ ਕੁਰਸੀ ਤੋਂ ਉੱਭਰਨ ਲਈ ਹੱਥ ‘ਤੇ ਭਾਰ ਪਾਉਣਾ ਇਸਨੂੰ ਸ਼ੁਰੂ ਕਰ ਸਕਦਾ ਹੈ। ਬਹੁਤ ਸਾਰੇ ਲੋਕਾਂ ਨੂੰ ਕੁਝ ਚਾਲਾਂ ਨਾਲ ਕਮਰ ਵਿੱਚ **ਕਿੱਕ ਜਾਂ ਕਲੰਕ** ਮਹਿਸੂਸ ਹੁੰਦਾ ਹੈ, ਅਤੇ ਭਾਰੀ ਵਰਤੋਂ ਦੇ ਇੱਕ ਦਿਨ ਬਾਅਦ ਕਮਰ ਵਿੱਚ ਦਰਦ ਹੋ ਸਕਦਾ ਹੈ। ਕਮਰ ਰਾਹੀਂ ਭਾਰ ਪਾਉਣਾ (ਪਲੈਂਕ ਵਿੱਚ, ਪੁਸ਼-ਅੱਪ ਵਿੱਚ, ਜਾਂ ਭਾਰੀ ਦਰਵਾਜ਼ੇ ਨੂੰ ਧੱਕਣ ਵਿੱਚ) ਇੱਕ ਕਲਾਸਿਕ ਭੜਕਾਉਣ ਵਾਲਾ ਕਾਰਕ ਹੈ।

ਇਹ ਆਮ ਤੌਰ ‘ਤੇ ਧੀਮੇ ਧੀਮੇ ਵਧਦਾ ਹੈ ਬਜਾਏ ਇਸਦੇ ਕਿ ਇੱਕ ਇਕੱਲੇ ਚੋਟ ਨਾਲ ਸ਼ੁਰੂ ਹੋਵੇ, ਹਾਲਾਂਕਿ ਇਹ ਕਮਰ ਦੀ ਹੱਡੀ ਦੇ ਟੁੱਟਣ ਦੇ ਬਾਅਦ ਵੀ ਹੋ ਸਕਦਾ ਹੈ।

ਅਸਲ ਵਿੱਚ ਕੀ ਹੋ ਰਿਹਾ ਹੈ

ਦੋ ਬਾਹ ਦੀਆਂ ਹੱਡੀਆਂ ਕਲਾਈ ਤੱਕ ਚਲੀਆਂ ਜਾਂਦੀਆਂ ਹਨ: **ਰੇਡੀਅਸ** (ਅੰਗੂਠੇ ਵਾਲੀ ਧੁਰੀ) ਅਤੇ **ਯੂਲਨਾ** (ਛੋਟੀ ਉਂਗਲ ਵਾਲੀ ਧੁਰੀ)। ਕਲਾਈ ਦੇ ਸਹੀ ਢੰਗ ਨਾਲ ਕੰਮ ਕਰਨ ਲਈ, ਇਨ੍ਹਾਂ ਦੋਵਾਂ ਹੱਡੀਆਂ ਦੇ ਸਿਰੇ ਲਗਭਗ ਇੱਕੋ ਪੱਧਰ ‘ਤੇ ਹੋਣੇ ਚਾਹੀਦੇ ਹਨ। ਯੂਲਨਰ ਇੰਪੈਕਸ਼ਨ (ulnar impaction) ਵਿੱਚ, ਰੇਡੀਅਸ ਦੇ ਮੁਕਾਬਲੇ ਯੂਲਨਾ ਅਨੁਪਾਤਕ ਤੌਰ ‘ਤੇ ਲੰਬੀ ਹੁੰਦੀ ਹੈ, ਜਿਸ ਸਥਿਤੀ ਨੂੰ ਡਾਕਟਰ **ਪਾਜ਼ੀਟਿਵ ਯੂਲਨਰ ਵੇਰੀਅੰਸ** (positive ulnar variance) ਕਹਿੰਦੇ ਹਨ।

ਕੁਝ ਲੋਕ ਸਿਰਫ਼ ਜਨਮ ਤੋਂ ਹੀ ਥੋੜ੍ਹੀ ਲੰਬੀ ਯੂਲਨਾ ਨਾਲ ਜਨਮ ਲੈਂਦੇ ਹਨ। ਹੋਰਾਂ ਵਿੱਚ ਇਹ ਬਾਅਦ ਵਿੱਚ ਵਿਕਸਿਤ ਹੁੰਦੀ ਹੈ: ਜ਼ਿਆਦਾਤਰ ਇਸ ਲਈ ਕਿਉਂਕਿ ਟੁੱਟੀ ਹੋਈ ਕਲਾਈ ਥੋੜ੍ਹੀ ਛੋਟੀ ਹੋ ਕੇ ਭਰੀ ਜਾਂਦੀ ਹੈ, ਜਿਸ ਨਾਲ ਰੇਡੀਅਸ ਆਪਣੀ ਪਹਿਲਾਂ ਵਾਲੀ ਲੰਬਾਈ ਨਾਲੋਂ ਥੋੜ੍ਹੀ ਛੋਟੀ ਰਹਿ ਜਾਂਦੀ ਹੈ ਅਤੇ ਯੂਲਨਾ ਅਸਲ ਵਿੱਚ ਬਾਹਰ ਨੂੰ ਉੱਭਰੀ ਹੋਈ ਲੱਗਦੀ ਹੈ।

CQ HAND + UPPER LIMB
Dr Kieran Hirpara — Specialist Orthopaedic Surgeon
Suite 2, Level 1, Mater Private Hospital Rockhampton, 31 Ward Street, The Range, QLD 4700
Phone 07 4863 6556 · office@cqupperlimb.com.au · cqupperlimb.com.au

ਕਾਰਨ ਕੁਝ ਵੀ ਹੋਵੇ, ਉਹ ਥੋੜ੍ਹੀ ਜਿਹੀ ਵਾਧੂ ਲੰਬਾਈ ਇਸਦਾ ਅਰਥ ਹੈ ਕਿ ਜਦੋਂ ਵੀ ਤੁਸੀਂ ਕਲਾਈ 'ਤੇ ਭਾਰ ਪਾਉਂਦੇ ਹੋ, ਤਾਂ ਯੂਲਨਾ ਦਾ ਸਿਰਾ ਉਸਦੇ ਨਾਲ ਲੱਗਦੀਆਂ ਛੋਟੀਆਂ ਕਲਾਈ ਦੀਆਂ ਹੱਡੀਆਂ (ਲੂਨੇਟ ਅਤੇ ਟ੍ਰਾਈਕੁਏਟ੍ਰਮ) ਨਾਲ ਰਗੜਦਾ ਹੈ। ਇਨ੍ਹਾਂ ਹੱਡੀਆਂ ਦੇ ਵਿਚਕਾਰ ਕਾਰਟੀਲੇਜ ਦੀ ਇੱਕ ਗੱਦੀ ਹੁੰਦੀ ਹੈ ਜਿਸਨੂੰ **TFCC** (ਟ੍ਰਾਈਐਂਗੁਲਰ ਫਾਈਬਰੋਕਾਰਟੀਲੇਜ ਕੰਪਲੈਕਸ) ਕਿਹਾ ਜਾਂਦਾ ਹੈ, ਜੋ ਕਿ ਇੱਕ ਸ਼ਾਕ-ਐਬਜ਼ਾਰਬਰ (shock-absorber) ਵਜੋਂ ਕੰਮ ਕਰਦੀ ਹੈ। ਦੁਹਰਾਈ ਗਈ ਟਕਰਾਅ ਇਸ ਗੱਦੀ ਨੂੰ ਧੀਰੇ-ਧੀਰੇ ਪਤਲਾ ਕਰ ਦਿੰਦੀ ਹੈ, TFCC ਨੂੰ ਫਾੜ ਸਕਦੀ ਹੈ, ਅਤੇ ਸਮੇਂ ਦੇ ਨਾਲ ਹੇਠਾਂ ਮੌਜੂਦ ਹੱਡੀ ਵਿੱਚ ਚੁਸ (bruises) ਅਤੇ ਛੋਟੇ ਸਿਸਟ (cysts) ਬਣ ਸਕਦੇ ਹਨ। ਇਹ ਘਸਾਈ-ਅਤੇ-ਪਹਿਰਾਵੇ (wear-and-tear) ਦੀ ਪ੍ਰਕਿਰਿਆ ਹੀ ਉਹ ਦਰਦ, ਕਲਿੱਕਿੰਗ (clicking), ਅਤੇ ਫੜਨ ਅਤੇ ਮੋੜਨ ਵਿੱਚ ਆਰਾਮ ਦੀ ਘਾਟ ਦਾ ਕਾਰਨ ਬਣਦੀ ਹੈ। (ਸਾਡੇ ਕੋਲ TFCC ਚੋਟਾਂ ਬਾਰੇ ਇੱਕ ਵੱਖਰਾ ਪੰਨਾ ਹੈ, ਜੋ ਅਕਸਰ ਇਸ ਸਥਿਤੀ ਨਾਲ ਹੱਥ ਮਿਲਾ ਕੇ ਆਉਂਦੀਆਂ ਹਨ।)

ਇਸ ਬਾਰੇ ਅਸੀਂ ਕੀ ਕਰ ਸਕਦੇ ਹਾਂ

ਡਾ. ਕੀਰਨ ਹਿਰਪਾਰਾ ਮਾਟਰ ਪ੍ਰਾਈਵੇਟ ਹਸਪਤਾਲ ਰੌਕਹੈਮਪਟਨ ਵਿੱਚ ਸਾਡੀ ਅਪਰ-ਲਿੰਬ ਸੇਵਾ ਦੀ ਅਗਵਾਈ ਕਰਦੇ ਹਨ, ਜਿੱਥੇ ਅਸੀਂ ਤੁਹਾਡੇ ਪ੍ਰਾਇਮਰੀ ਕੇਅਰ ਡਾਕਟਰ ਜਾਂ ਭੌਤਿਕ ਥੈਰੇਪਿਸਟ ਨਾਲ ਸ਼ੁਰੂ ਹੋਣ ਵਾਲੇ ਸਪਸ਼ਟ ਮਾਰਗ ਦੁਆਰਾ ਅਲਨਾਰ-ਸਾਈਡ ਵ੍ਰਿਸਟ ਦਰਦ ਦਾ ਪ੍ਰਬੰਧਨ ਕਰਦੇ ਹਾਂ। ਅਸੀਂ ਨਿਦਾਨ ਦੀ ਪੁਸ਼ਟੀ ਕਰਨ ਲਈ ਇੱਕ ਵਿਸਤ੍ਰਿਤ ਮੁਲਾਂਕਣ ਨਾਲ ਸ਼ੁਰੂਆਤ ਕਰਦੇ ਹਾਂ, ਅਤੇ ਲੰਬੇ ਸਮੇਂ ਤੋਂ ਚੱਲ ਰਹੀਆਂ ਸਮੱਸਿਆਵਾਂ ਲਈ, ਅਸੀਂ ਸਰਜਰੀ 'ਤੇ ਵਿਚਾਰ ਕਰਨ ਤੋਂ ਪਹਿਲਾਂ ਹਮੇਸ਼ਾ ਗੈਰ-ਸਰਜੀਕਲ ਇਲਾਜ ਦੀ ਕੋਸ਼ਿਸ਼ ਕਰਦੇ ਹਾਂ।

ਭਲੀ ਖ਼ਬਰ ਇਹ ਹੈ ਕਿ ਜ਼ਿਆਦਾਤਰ ਲੋਕ ਗੈਰ-ਸਰਜੀਕਲ ਇਲਾਜ ਨਾਲ ਠੀਕ ਹੋ ਜਾਂਦੇ ਹਨ, ਅਤੇ ਇਹ ਹੀ ਹਮੇਸ਼ਾ ਸਾਡੀ ਸ਼ੁਰੂਆਤ ਹੈ।

ਇਸਨੂੰ ਸ਼ਾਂਤ ਕਰਨਾ। ਪਹਿਲੇ ਕਦਮ ਸਰਲ ਹਨ: ਅਲਨਾਰ ਵ੍ਰਿਸਟ 'ਤੇ ਭਾਰ ਪਾਉਣ ਵਾਲੀਆਂ ਗਤੀਵਿਧੀਆਂ (ਖਾਸ ਕਰਕੇ ਭਾਰੀ ਫੜਨਾ, ਮੋੜਨਾ ਅਤੇ ਭਾਰ ਚੁੱਕਣਾ) ਨੂੰ ਕੁਝ ਸਮੇਂ ਲਈ ਬਦਲੋ, ਜੋੜ ਨੂੰ ਆਰਾਮ ਦੇਣ ਲਈ ਇੱਕ **ਵ੍ਰਿਸਟ ਸਪਲਿੰਟ** ਪਹਿਨੋ, ਅਤੇ ਦਰਦ ਅਤੇ ਸੋਜ ਨੂੰ ਸ਼ਾਂਤ ਕਰਨ ਲਈ ਐਂਟੀ-ਇਨਫਲੇਮੇਟਰੀ ਦਵਾਈ ਦੀ ਵਰਤੋਂ ਕਰੋ। ਕਈ ਵਾਰ ਜੋੜ ਵਿੱਚ **ਸਟੀਰਾਇਡ ਇੰਜੈਕਸ਼ਨ** ਸੋਜ ਦੇ ਚੱਕਰ ਨੂੰ ਤੋੜਨ ਵਿੱਚ ਮਦਦ ਕਰਦਾ ਹੈ।

ਨਿਦਾਨ ਦੀ ਪੁਸ਼ਟੀ ਕਰਨਾ। ਇਲਾਜ ਦੇ ਨਾਲ-ਨਾਲ ਅਸੀਂ ਆਮ ਤੌਰ 'ਤੇ **ਕਸ਼ਟ-ਰੇਖਾਵਾਂ (X-rays)** ਲੈਂਦੇ ਹਾਂ ਤਾਂ ਜੋ ਇਹ ਸਹੀ ਢੰਗ ਨਾਲ ਮਾਪਿਆ ਜਾ ਸਕੇ ਕਿ ਦੋ ਹੱਡੀਆਂ ਕਿਵੇਂ ਸੰਰੇਖਿਤ ਹਨ (ਕਈ ਵਾਰ ਇੱਕ ਖਾਸ "ਗ੍ਰਿਪ" ਦ੍ਰਿਸ਼ ਨਾਲ ਜੋ ਦਬਾਅ ਨੂੰ ਵਧਾਉਂਦਾ ਹੈ), ਅਤੇ ਅਕਸਰ **MRI** ਲੈਂਦੇ ਹਾਂ ਤਾਂ ਜੋ ਕਾਰਟੀਲੇਜ, TFCC ਅਤੇ ਹੇਠਾਂ ਮੌਜੂਦ ਹੱਡੀ ਨੂੰ ਦੇਖਿਆ ਜਾ ਸਕੇ। ਕਦੇ-ਕਦਾਈਂ ਜੋੜ ਦੇ ਅੰਦਰ ਇੱਕ ਕੀ-ਹੋਲ ਨਜ਼ਰ (**ਆਰਥਰੋਸਕੋਪੀ**) ਦੀ ਵਰਤੋਂ ਇਹ ਪੁਸ਼ਟੀ ਕਰਨ ਲਈ ਕੀਤੀ ਜਾਂਦੀ ਹੈ ਕਿ ਕੀ ਹੋ ਰਿਹਾ ਹੈ ਅਤੇ ਇਸੇ ਸਮੇਂ ਇਸਦਾ ਇਲਾਜ ਕੀਤਾ ਜਾਂਦਾ ਹੈ।

ਜੇਕਰ ਇਹ ਜਾਰੀ ਰਹਿੰਦਾ ਹੈ। ਜਦੋਂ ਚੰਗੇ ਗੈਰ-ਸਰਜੀਕਲ ਇਲਾਜ ਨਾਲ ਸਥਿਤੀ ਠੀਕ ਨਹੀਂ ਹੁੰਦੀ, ਤਾਂ ਸਰਜਰੀ ਦਾ ਉਦੇਸ਼ ਵ੍ਰਿਸਟ ਦੇ ਅਲਨਾਰ ਪਾਸੇ ਤੋਂ ਦਬਾਅ ਹਟਾਉਣਾ ਹੈ। ਸਭ ਤੋਂ ਸਥਾਪਿਤ ਵਿਕਲਪ ਇੱਕ **ਅਲਨਾਰ-ਸ਼ਾਰਟਨਿੰਗ ਓਸਟੀਓਟੋਮੀ** ਹੈ, ਜਿੱਥੇ ਸਰਜਨ ਅਲਨਾ ਦੀ ਇੱਕ ਛੋਟੀ ਸਲਾਈਸ ਹਟਾਉਂਦਾ ਹੈ ਤਾਂ ਜੋ ਇਸਨੂੰ ਸਹੀ ਲੰਬਾਈ 'ਤੇ ਲਿਆਇਆ ਜਾ ਸਕੇ ਅਤੇ ਇਸਨੂੰ ਭਰਨ ਦੌਰਾਨ ਇੱਕ ਛੋਟੀ ਪਲੇਟ ਨਾਲ ਫੜਿਆ ਜਾ ਸਕੇ। ਚੁਣੇ ਗਏ ਮਾਮਲਿਆਂ ਵਿੱਚ ਇੱਕ ਘੱਟ ਹਮਲਾਵਰ ਵਿਕਲਪ ਇੱਕ ਆਰਥਰੋਸਕੋਪਿਕ **"ਵੇਫਰ" ਪ੍ਰਕਿਰਿਆ** ਹੈ, ਜੋ ਕੀ-ਹੋਲ ਸਰਜਰੀ ਦੁਆਰਾ ਅਲਨਾ ਦੇ ਬਿਲਕੁਲ ਸਿਰੇ ਤੋਂ ਥੋੜ੍ਹੀ ਮਾਤਰਾ ਨੂੰ ਚੀਰਦੀ ਹੈ। ਦੋਵੇਂ ਇਸ ਤਰੀਕੇ ਨਾਲ ਕੰਮ ਕਰਦੇ ਹਨ ਕਿ ਹੱਡੀ ਨੂੰ ਵ੍ਰਿਸਟ ਦੇ ਵਿਰੁੱਧ ਰਗੜਨ ਤੋਂ ਰੋਕਿਆ ਜਾਂਦਾ ਹੈ।

ਤੁਹਾਡੀ ਉਮੀਦ ਕੀ ਹੋ ਸਕਦੀ ਹੈ

ਜ਼ਿਆਦਾਤਰ ਲੋਕਾਂ ਲਈ, ਅਲਨਰ ਇੰਪੈਕਟਸ਼ਨ (ulnar impaction) ਇੱਕ ਸਮੱਸਿਆ ਹੈ ਜਿਸ ਨੂੰ ਅਸੀਂ ਕਾਬੂ ਵਿੱਚ ਲਿਆ ਸਕਦੇ ਹਾਂ। ਗੈਰ-ਸਰਜੀਕਲ ਉਪਾਅ ਮਾਮਲਿਆਂ ਦੇ ਵੱਡੇ ਹਿੱਸੇ ਨੂੰ ਹੱਲ ਕਰ ਦਿੰਦੇ ਹਨ, ਅਤੇ ਜਦੋਂ ਜੋੜ ਦੁਬਾਰਾ ਜ਼ਿਆਦਾ ਭਾਰ ਨਹੀਂ ਪੈਂਦਾ, ਤਾਂ ਲੱਛਣ ਘੱਟ ਜਾਂਦੇ ਹਨ।

ਜਦੋਂ ਸਰਜਰੀ ਦੀ ਲੋੜ ਹੁੰਦੀ ਹੈ, ਤਾਂ **ਅਲਨਾ ਨੂੰ ਛੋਟਾ ਕਰਨਾ ਇੱਕ ਭਰੋਸੇਯੋਗ ਓਪਰੇਸ਼ਨ ਹੈ**, ਅਤੇ ਉਹਨਾਂ ਅਧਿਐਨਾਂ ਨੇ ਜਿਨ੍ਹਾਂ ਵਿੱਚ ਮਰੀਜ਼ਾਂ ਦੀ ਲੰਬੇ ਸਮੇਂ ਤੱਕ ਨਿਗਰਾਨੀ ਕੀਤੀ ਗਈ, ਉਹਨਾਂ ਵਿੱਚ ਚੰਗੀ, ਲੰਬੇ ਸਮੇਂ ਤੱਕ ਰਹਿਣ ਵਾਲੀ ਦਰਦ ਵਿੱਚ ਕਮੀ ਅਤੇ ਉੱਚ ਸੰਤੁਸ਼ਟੀ ਦੀ ਰਿਪੋਰਟ ਦਿੱਤੀ ਗਈ ਹੈ। ਹੱਡੀ ਦੇ ਭਰਨ ਲਈ ਸਮਾਂ ਚਾਹੀਦਾ ਹੈ, ਇਸ ਲਈ ਓਸਟੋਟੋਮੀ (osteotomy) ਦੇ ਜੁੜਨ ਦੌਰਾਨ ਕੁਝ ਹਫ਼ਤਿਆਂ ਲਈ ਸਪਲਿੰਟ ਜਾਂ ਕਾਸਟ ਵਿੱਚ ਠੀਕ ਹੋਣ ਦਾ ਸਮਾਂ ਹੁੰਦਾ ਹੈ, ਜਿਸ ਤੋਂ ਬਾਅਦ ਫੜਨ (gripping) ਅਤੇ ਭਾਰ ਚੁੱਕਣ ਵਿੱਚ ਧੀਰਜ ਨਾਲ ਵਾਪਸੀ ਹੁੰਦੀ ਹੈ। ਇਸ ਬਾਰੇ ਜਾਣਨ ਵਾਲੀਆਂ ਮੁੱਖ ਗੱਲਾਂ ਇਹ ਹਨ ਕਿ ਹੱਡੀ ਕਦੇ-ਕਦਾਈਂ ਉਮੀਦ ਤੋਂ ਜ਼ਿਆਦਾ ਸਮਾਂ ਲੈਂਦੀ ਹੈ ਜੁੜਨ ਵਿੱਚ, ਅਤੇ ਛੋਟੀ ਪਲੇਟ (plate) ਕਦੇ-ਕਦਾਈਂ ਚਮੜੀ ਹੇਠਾਂ ਮਹਿਸੂਸ ਕੀਤੀ ਜਾ

ਸਕਦੀ ਹੈ ਅਤੇ ਜਦੋਂ ਸਭ ਕੁਝ ਠੀਕ ਹੋ ਜਾਂਦਾ ਹੈ ਤਾਂ ਇਸਨੂੰ ਹਟਾਇਆ ਜਾ ਸਕਦਾ ਹੈ। ਆਮ ਤੌਰ 'ਤੇ, ਬਹੁਤ ਜ਼ਿਆਦਾ ਲੋਕ ਆਪਣੇ ਰੋਜ਼ਾਨਾ ਕੰਮਾਂ ਵਿੱਚ ਵਾਪਸ ਆ ਜਾਂਦੇ ਹਨ ਜਦੋਂ ਦਰਦ ਖਤਮ ਹੋ ਜਾਂਦਾ ਹੈ।

ਕਦੋਂ ਕਿਸੇ ਡਾਕਟਰ ਨੂੰ ਦਿਖਾਉਣਾ ਹੈ

- **ਕੁਝ ਹਫ਼ਤਿਆਂ ਤੱਕ ਠੀਕ ਨਾ ਹੋਣ ਵਾਲੀ ਉਲਨਾਰ ਪਾਸੇ ਮੁੜੀ ਦਰਦ**, ਜਾਂ ਜੋ ਚੀਜ਼ਾਂ ਨੂੰ ਫੜਨ ਅਤੇ ਮੋੜਨ 'ਤੇ ਵਾਰ-ਵਾਰ ਵਾਪਸ ਆਉਂਦਾ ਹੈ, ਅਤੇ ਜਿਸਦਾ ਮੁਲਾਂਕਣ ਕਰਵਾਉਣਾ ਚਾਹੀਦਾ ਹੈ।
- ਪਿਛਲੀ ਮੁੜੀ ਦੀ ਹੱਡੀ ਦੇ ਟੁੱਟਣ ਤੋਂ ਬਾਅਦ ਦਰਦ, ਖਾਸ ਤੌਰ 'ਤੇ ਜੇਕਰ ਮੁੜੀ ਤਦ ਤੋਂ ਕਦੇ ਪੂਰੀ ਤਰ੍ਹਾਂ ਠੀਕ ਨਹੀਂ ਲੱਗੀ।
- ਮੁੜੀ ਦੇ ਛੋਟੀ ਉਂਗਲ ਵਾਲੇ ਪਾਸੇ ਇੱਕ ਲਗਾਤਾਰ ਚੁੰਭਣਾ, ਧੱਕਾ ਜਾਂ ਫਸਣ ਦੀ ਭਾਵਨਾ, ਖਾਸ ਤੌਰ 'ਤੇ ਭਾਰ ਚੁੱਕਣ ਸਮੇਂ।
- ਦਰਦ ਜੋ ਤੁਹਾਨੂੰ ਆਪਣੇ ਕੰਮ ਜਾਂ ਰੋਜ਼ਾਨਾ ਗਤੀਵਿਧੀਆਂ ਕਰਨ ਤੋਂ ਰੋਕ ਰਿਹਾ ਹੈ। ਇਹ ਉਹ ਬਿੰਦੂ ਹੈ ਜਦੋਂ ਇਸਦੇ ਕਾਰਨ ਅਤੇ ਇਸਦੇ ਲਈ ਕੀ ਕੀਤਾ ਜਾ ਸਕਦਾ ਹੈ, ਇਸ ਬਾਰੇ ਜਾਂਚ ਕਰਨਾ ਚਾਹੀਦਾ ਹੈ।

CQ HAND + UPPER LIMB
Dr Kieran Hirpara — Specialist Orthopaedic Surgeon
Suite 2, Level 1, Mater Private Hospital Rockhampton, 31 Ward Street, The Range, QLD 4700
Phone 07 4863 6556 · office@cqupperlimb.com.au · cqupperlimb.com.au