CQ HAND + UPPER LIMB
SPECIALIST ORTHOPAEDIC SURGEON

PATIENT INFORMATION — IN DEPTH

Fracturas de dedos

Las fracturas de dedos pueden recorrer un hueso del dedo (falange) de forma transversal o longitudinal.

Servier Medical Art / smart.servier.com, CC BY 4.0

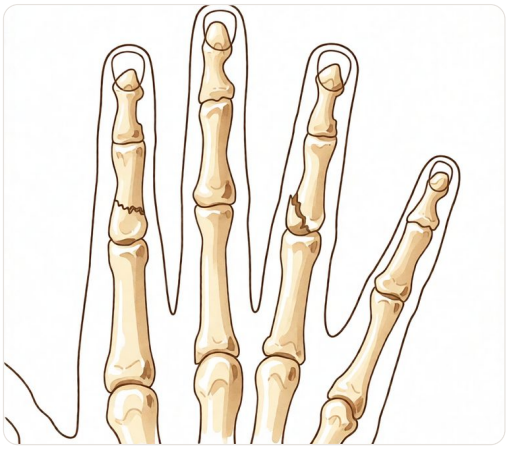

Esta página se tradujo automáticamente y todavía no la ha revisado un médico. La **versión en inglés** es la versión oficial.

Qué está sintiendo

Un dedo roto suele producirse en un momento concreto. Un balón golpea la punta del dedo, usted cae sobre la mano o un golpe directo alcanza el dedo. Puede oír o sentir un chasquido o un crujido en ese instante. El dolor aparece de inmediato, y el dedo se hincha rápidamente. A menudo aparecen moratones en las horas siguientes.

El dedo lesionado puede verse doblado o torcido, o simplemente puede doler demasiado para moverlo. Puede notar que los dedos ya no quedan alineados entre sí al cerrar el puño. En los niños, la misma lesión suele producirse en la base del dedo, y el meñique y el pulgar son los que se lesionan con más frecuencia. Un aplastamiento de la punta del dedo puede romper la piel, y a veces la uña o la piel que la rodea se desgarran.

En los primeros días, el dolor es más agudo cuando intenta doblar el dedo o agarrar algo. Tareas sencillas como sostener un bolígrafo, abrocharse una camisa o girar el pomo de una puerta pueden doler. Al principio, el dolor a menudo le despierta por la noche. Durante las primeras dos a tres semanas, la hinchazón y el dolor van disminuyendo poco a poco a medida que el hueso empieza a soldarse.

Algunos signos de alarma requieren actuar el mismo día en que aparecen, no en su próxima cita. Acuda al servicio de urgencias ese mismo día si hay una herida en la piel sobre el dedo o la articulación lesionados, si se ve el hueso o si el dedo parece claramente deformado. Lo mismo se aplica si el dedo se pone pálido, frío, blanco o azulado, o si pierde de repente la sensibilidad o el movimiento en él después de la lesión. Si el dedo se pone caliente, rojo, hinchado y doloroso, sobre todo con fiebre, también necesita atención urgente ese mismo día. Para ninguno de estos casos necesita una derivación de su médico de cabecera.

Si el dolor no se calma con el paso de las semanas, empeora o le impide usar la mano o trabajar, acuda a su médico de cabecera o solicite una evaluación especializada.

CQ HAND + UPPER LIMB
Dr Kieran Hirpara — Specialist Orthopaedic Surgeon
Suite 2, Level 1, Mater Private Hospital Rockhampton, 31 Ward Street, The Range, QLD 4700
Phone 07 4863 6556 · office@cqupperlimb.com.au · cqupperlimb.com.au

¿Qué está ocurriendo realmente?

Una fractura de dedo es la rotura de uno de los pequeños huesos del interior del dedo. Cada dedo tiene tres de estos huesos, y el pulgar tiene dos. La fractura suele producirse cuando un golpe directo, una caída o una lesión deportiva doblan el hueso más allá de su límite. A veces se rompe más de un dedo a la vez, y los huesos de la muñeca o de la mano pueden lesionarse en el mismo accidente.

El hueso roto puede permanecer alineado o puede desplazarse de su sitio. Cuando se desplaza, los músculos y los tendones unidos a ese hueso tiran de los fragmentos rotos. Los tendones son los cordones que unen el músculo al hueso, y discurren tan cerca de los huesos del dedo que tiran de los fragmentos en cuanto el hueso cede. Esa tracción es la razón por la que un dedo roto puede verse doblado o más corto, y por la que no puede agarrar ni estirarse con normalidad mientras los fragmentos están desalineados.

El cuerpo empieza a reparar la fractura de inmediato. La sangre se acumula alrededor de la fractura, y el hueso empieza a soldarse de nuevo a través del espacio, de forma parecida a una rama agrietada que se cierra con madera nueva. El inconveniente es que todo lo que está cerca de la fractura también cicatriza. La sangre y la hinchazón se convierten en tejido cicatricial que puede pegar los tendones al hueso. Como los tendones están justo pegados al hueso, casi sin nada entre ellos, esta rigidez puede producirse incluso cuando la propia fractura era leve. Es la razón por la que un dedo que ha soldado bien todavía puede estar rígido y tardar en doblarse.

Si la fractura se extiende hasta la superficie de una articulación del nudillo, la superficie lisa de deslizamiento deja de encajar, lo que añade sus propios problemas. La mayoría de las fracturas de dedos se resuelven sin cirugía, pero algunas fracturas, sobre todo las que están desplazadas o son inestables, necesitan ayuda para mantenerse inmóviles mientras se curan.

Qué podemos hacer al respecto

El Dr. Kieran Hirpara, cirujano de extremidades superiores en el Mater Private Hospital Rockhampton, adapta el tratamiento a su lesión concreta. Algunos dedos rotos se curan sin operación, y otros necesitan cirugía poco después de la lesión, por lo que una evaluación rápida es importante. Por lo general, los pacientes son derivados a nuestra clínica por su médico de cabecera; si un fisioterapeuta le ha sugerido que nos consulte, igualmente necesitará una derivación de su médico de cabecera para poder acceder al reembolso de Medicare. En la clínica tomamos su historia clínica, examinamos su mano y solicitamos radiografías cuando son necesarias. Las radiografías muestran si el hueso sigue alineado, cuánto se ha desplazado y si la fractura se extiende hasta una superficie articular.

La mayoría de las fracturas de dedos pueden tratarse sin cirugía. Si el hueso está estable o solo ligeramente desplazado, lo mantenemos inmóvil con una férula o un yeso mientras se cura. Una férula para un dedo roto a menudo mantiene el nudillo doblado y las articulaciones del dedo rectas, y puede dejar la muñeca libre para moverse. Algunas lesiones se sujetan en cambio con una pequeña tracción constante, que mantiene los fragmentos alineados sin una operación. Sujetar con cinta el dedo lesionado al dedo vecino es otra forma de darle apoyo, y esto funciona bien en muchas fracturas de dedos en niños. Controlamos el dedo con nuevos estudios de imagen cuando es necesario, y lo ponemos en movimiento por etapas en cuanto la fractura puede

CQ HAND + UPPER LIMB
Dr Kieran Hirpara — Specialist Orthopaedic Surgeon
Suite 2, Level 1, Mater Private Hospital Rockhampton, 31 Ward Street, The Range, QLD 4700
Phone 07 4863 6556 · office@cqupperlimb.com.au · cqupperlimb.com.au

tolerarlo. Moverlo pronto es importante porque un dedo que se mantiene inmóvil demasiado tiempo se pone rígido, incluso cuando el hueso suelda bien.

La cirugía se recomienda desde el principio cuando el hueso está muy desplazado, cuando no se mantiene en su sitio o cuando la fractura se extiende hasta una articulación del nudillo y las superficies dejan de encajar. Algunos patrones siempre la necesitan, como una articulación que se ha fracturado y luxado a la vez, o una fractura cerca de la uña en un niño con la piel desgarrada por debajo. Sus propias necesidades también cuentan: un trabajador manual que necesita un agarre fuerte puede elegir de forma distinta a alguien cuyo trabajo es ligero. El objetivo de la cirugía es mantener los fragmentos en la posición correcta para que el dedo pueda moverse mientras se cura. Repasaremos las opciones con usted, incluido lo que cada opción supone en cuanto a dolor, rigidez y el aspecto y la fuerza finales de su dedo, y decidiremos juntos.

Sea cual sea la opción, las primeras semanas son parecidas. Los analgésicos le mantienen cómodo mientras disminuye la hinchazón. Usted protege el dedo de golpes y esfuerzos mientras el hueso se suelda. La terapia de mano empieza en el momento adecuado para su lesión, con ejercicios que recuperan la capacidad de doblar y estirar el dedo sin alterar el hueso que se está curando.

Qué esperar

La mayoría de los dedos rotos se curan bien, pero el dedo suele tardar más en sentirse normal que el hueso en soldarse. Muchas fracturas se sueldan en 4 semanas, y la mayoría se curan entre las 5 y las 9 semanas. El tiempo medio de curación es de unas 6 semanas. Durante esas semanas el dedo permanece protegido con una férula o un yeso, y el dolor y la hinchazón disminuyen de forma constante. En cuanto la fractura puede tolerarlo, el movimiento se recupera por etapas.

Cuánta función recupere depende de la propia fractura. Las fracturas de los pequeños huesos de los dedos suelen evolucionar bien, y la mayoría de las personas recuperan una buena función a las nueve semanas. Algunos patrones son más difíciles: las fracturas cerca de las articulaciones de los nudillos, las fracturas en varios fragmentos y las fracturas con la piel de alrededor muy dañada pueden dejar el dedo más rígido o más débil de lo que le gustaría. La rigidez es el contratiempo más frecuente después del tratamiento, y puede producirse incluso cuando el hueso ha soldado perfectamente. Por eso el dedo se mueve pronto siempre que sea seguro hacerlo, y por eso la terapia de mano es tan importante.

Algunas cosas pueden salir mal por el camino. A veces el hueso tarda en soldarse o no llega a soldarse. A veces se suelda en una mala posición, lo que puede limitar cuánto se dobla y se estira el dedo. Si una fractura cerca de una articulación del nudillo se cura desalineada, esa articulación puede perder capacidad para doblarse y estirarse. Estos problemas son la razón por la que su cirujano controla el dedo con radiografías mientras se cura, y por la que es importante seguir las indicaciones sobre la férula o el yeso.

Después de la cirugía, el hueso se mantiene en su sitio con agujas, tornillos o una pequeña placa para que el dedo pueda empezar a moverse antes. La mayoría de las personas recuperan un buen movimiento y una buena fuerza de agarre, y muchas vuelven a su trabajo y actividades habituales a medida que el dedo lo permite. La terapia de mano después de la cirugía se realiza con Ruby Doolan en Extend Rehabilitation. Ruby dirige sus ejercicios y confecciona cualquier férula que necesite a lo largo del proceso.

CQ HAND + UPPER LIMB
Dr Kieran Hirpara — Specialist Orthopaedic Surgeon
Suite 2, Level 1, Mater Private Hospital Rockhampton, 31 Ward Street, The Range, QLD 4700
Phone 07 4863 6556 · office@cqupperlimb.com.au · cqupperlimb.com.au

Si el dolor o la rigidez no se calman con el paso de las semanas, empeoran o le impiden trabajar o usar la mano, acuda a su médico de cabecera o solicite una evaluación especializada.

Cuándo consultar a un especialista

Busque atención urgente si el dedo parece claramente doblado o torcido, si hay una herida en la piel sobre la lesión, si se ve el hueso, si el dedo se pone pálido, frío, blanco o azulado, o si pierde de repente la sensibilidad o el movimiento en él. Un dedo que se pone caliente, rojo, hinchado y doloroso, sobre todo con fiebre, también necesita atención urgente ese mismo día. Para ninguno de estos casos necesita una derivación de su médico de cabecera. Si no puede comunicarse con la clínica, acuda al servicio de urgencias más cercano.

Acuda a su médico de cabecera o solicite una evaluación especializada si el dolor no se calma con el paso de las semanas, si empeora, o si la hinchazón, el movimiento o el agarre no mejoran semana tras semana mientras el hueso se cura. Algunas lesiones de los dedos parecen leves al principio, pero aun así necesitan una evaluación adecuada, por lo que vale la pena revisar cualquier dedo que duela, esté hinchado o no se mueva con normalidad en lugar de esperar a que pase.

En mayor profundidad

Esta sección va más allá de lo necesario para que usted tome sus propias decisiones de tratamiento. Vale la pena leer más sobre las fracturas de dedos por dos hallazgos que contradicen la práctica habitual: los antibióticos profilácticos no parecen ser útiles en una fractura abierta de la punta del dedo y, en la difícil fractura articular del nudillo medio, ningún método de fijación ha demostrado ser mejor que los demás.

LOS ANTIBIÓTICOS EN UNA FRACTURA ABIERTA DE LA PUNTA DEL DEDO NO REDUCEN LA INFECCIÓN

A una fractura abierta de la falange distal, con el hueso expuesto a través de una herida, normalmente tras un aplastamiento, se le administran de forma rutinaria antibióticos profilácticos, siguiendo el principio general de que las fracturas abiertas los necesitan.

La evidencia no lo respalda en este caso. En **353** pacientes, los resultados **no muestran ningún efecto de los antibióticos profilácticos sobre la tasa de infecciones superficiales** tras fracturas abiertas de la falange distal, y los autores concluyen que el foco debe ponerse en **la irrigación y el desbridamiento rápidos, en lugar de la administración de antibióticos profilácticos** [1].

La diferencia está entre limpiar la herida y medicarla. Eliminar mecánicamente la contaminación es lo que reduce la infección; no se demostró que los antibióticos aportaran algo más en este contexto. Dados los costes del uso innecesario de antibióticos, conviene saber que no administrarlos tras un cuidado minucioso de la herida responde a la evidencia y no a un descuido.

CQ HAND + UPPER LIMB
Dr Kieran Hirpara — Specialist Orthopaedic Surgeon
Suite 2, Level 1, Mater Private Hospital Rockhampton, 31 Ward Street, The Range, QLD 4700
Phone 07 4863 6556 · office@cqupperlimb.com.au · cqupperlimb.com.au

EN LA FRACTURA-LUXACIÓN DE LA ARTICULACIÓN MEDIA, NINGUNA TÉCNICA ES SUPERIOR

Las fracturas-luxaciones de la articulación interfalángica proximal se encuentran entre las lesiones más difíciles de la mano: una articulación pequeña con una superficie fracturada que debe reducirse y mantenerse reducida mientras se mueve.

En **735** pacientes, la comparación resulta instructiva precisamente porque no logra diferenciar las opciones: **la fijación percutánea logró el mayor rango de movimiento postoperatorio**, **la fijación con agujas con bloqueo de la extensión dio como resultado la mayor fuerza de agarre**, y **ningún método de tratamiento ni tipo de fractura ofreció resultados sistemáticamente mejores que otro** [2].

Cuando está afectada más de la mitad de la superficie articular, una opción reconstructiva es rehacerla con un injerto del hueso ganchoso. En **235** pacientes, la artroplastia con hemiganchoso resultó fiable y eficaz, proporcionando alivio de los síntomas y recuperación funcional [3].

POR QUÉ LA RIGIDEZ ES EL VERDADERO ENEMIGO

La dificultad de estas lesiones no se debe a que el hueso no se cure: las fracturas de dedos consolidan con facilidad. Se debe a que el dedo se vuelve rígido.

Los tendones flexores y extensores discurren justo sobre el hueso, con muy poco tejido blando entre ellos, de modo que la sangre y la hinchazón alrededor de una fractura se organizan en una cicatriz que une los tendones al hueso. Este proceso está muy avanzado en pocas semanas y, una vez establecido, es difícil de revertir.

Por eso las fracturas de dedos se movilizan pronto siempre que la fractura sea lo bastante estable para permitirlo, y por eso la fijación se elige en parte según si permite el movimiento, y no solo según la rigidez con la que sujeta el hueso. También explica la situación aparentemente paradójica de una fractura perfectamente consolidada en la radiografía y un dedo que no se dobla: el hueso nunca fue el problema.

REFERENCIAS

[1] Metcalfe D, Aquilina AL, Hedley HM. Antibióticos profilácticos en fracturas abiertas de la falange distal: revisión sistemática y metaanálisis. J Hand Surg Eur Vol. 2015;41(4):423-30. https://doi.org/10.1177/1753193415601055

[2] Demino C, Yates M, Fowler JR. Tratamiento quirúrgico de las fracturas-luxaciones de la articulación interfalángica proximal: revisión sistemática. Hand (N Y). 2019;16(4):453-60. https://doi.org/10.1177/1558944719873152

[3] Faulkner H, Graham DJ, Hile M, Lawson RD, Sivakumar BS. Artroplastia con hemiganchoso para la fractura de la base de la falange media: revisión sistemática. Hand (N Y). 2021;18(2):300-6. https://doi.org/10.1177/15589447211014623

CQ HAND + UPPER LIMB
Dr Kieran Hirpara — Specialist Orthopaedic Surgeon
Suite 2, Level 1, Mater Private Hospital Rockhampton, 31 Ward Street, The Range, QLD 4700
Phone 07 4863 6556 · office@cqupperlimb.com.au · cqupperlimb.com.au